

ADAM WITKOWSKI *

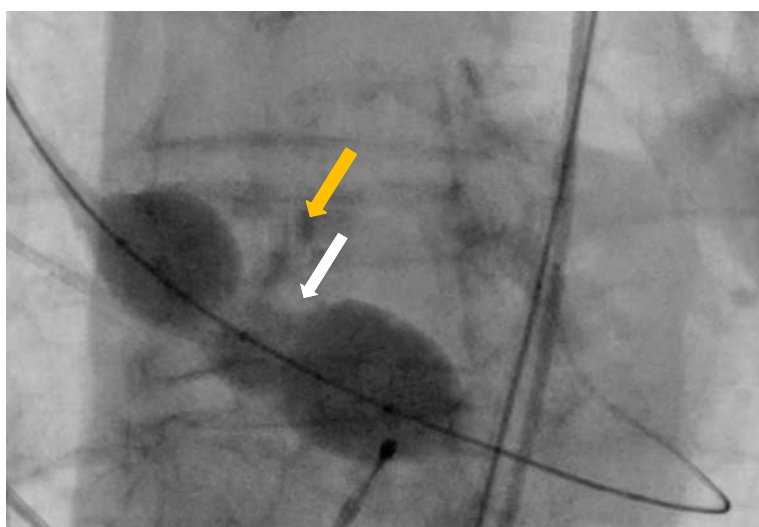
Zwężenie zastawki aortalnej i nowoczesne metody jej leczenia

Zwężenie (stenoza) zastawki aortalnej jest najczęstszą nabytą wadą serca. Dotyczy przede wszystkim osób starszych, po 75. roku życia, stąd często używane określenie „zwężenie degeneracyjne”. W związku z tym częstość występowania wady będzie rosła, co jest konsekwencją wydłużania się życia społeczeństw krajów Europy i Ameryki Północnej [1]. W Polsce w roku 2014 osoby powyżej 65. roku życia stanowiły 15,4% ogółu społeczeństwa, a 2050 roku będą stanowiły 30%; mediana wieku wzrośnie z 40 do 50 lat [2]. Wszystko to jednoznacznie wskazuje, jak wielkie wyzwania staną przed systemem ochrony zdrowia, oczywiście nie tylko w kontekście wad zastawkowych serca.

Objawy zwiastujące zwężenie zastawki aortalnej to przede wszystkim duszność, spadek tolerancji wysiłku fizycznego, bóle w klatce piersiowej, a także omdlenia, przy czym te dwa ostatnie świadczą o bardzo ciasnym zwężeniu zastawki i mają wybitnie złe znaczenie rokownicze. Naturalny przebieg choroby jest obciążony wysoką śmiertelnością. Przyjmuje się na podstawie przeprowadzonych badań epidemiologicznych, że od momentu wystąpienia pierwszych objawów choroby, takich jak bóle dławicowe lub omdlenia, 100% chorych umrze w ciągu kolejnych dwóch–pięciu lat, jeżeli nie zostanie poddana leczeniu operacyjnemu [3]. Leczenie farmakologiczne nie wydłuża życia. Klasycznym zabiegiem była do niedawna chirurgiczna wymiana zastawki aortalnej, polegająca na wycięciu zwężonej zastawki i wszczępieniu w to miejsce zastawki sztucznej (mechanicznej) lub bioprotezy, której płatki są zbudowane z osierdzia zwierzęcego. Problem polega jednak na tym, że duża część chorych ze zwężeniem zastawki aortalnej, nawet 40%, nie może być poddana leczeniu kardiochirurgicznemu z uwagi na choroby współistniejące, które często towarzyszą podeszłemu wiekowi. Należy tu między innymi wymienić chorobę wieńcową, która mogła być już uprzednio leczona pomostowaniem aortalno-wieńcowym, niewydolność serca z obniżeniem kurczliwości lewej komory, przewlekłą chorobę oskrzelowo-płucną, niewydolność nerek, a także spotykany u osób starszych zespół kruchości (*frailty*). Te i inne choroby powodują, że ryzyko chirurgicznej wymiany zastawki staje się zbyt wysokie i pacjenci nie są w związku z tym kwalifikowani do leczenia operacyjnego [4]. Z drugiej strony leczenie zachowawcze tej wady serca jest

* Prof. dr hab. Adam Witkowski (witkowski@hbz.pl), Klinika Kardiologii i Angiologii Interwencyjnej, Narodowy Instytut Kardiologii w Warszawie

nieskuteczne, nie zmienia jej naturalnego przebiegu i w konsekwencji prowadzi do zgonu. To wszystko stało się w latach 80. i 90. XX wieku przyczyną intensywnych poszukiwań alternatywnej metody leczenia, która ograniczyłaby ryzyko związane z operacją kardiochirurgiczną i była możliwa do zastosowania u starszych pacjentów obciążonych wielochorobowością. Pierwszą metodą, wprowadzoną w 1985 roku przez dr Alaina Cri-bier, francuskiego kardiologa pracującego w Rouen we Francji, była balonowa walwuloplastyka zastawki aortalnej (ryc. 1).

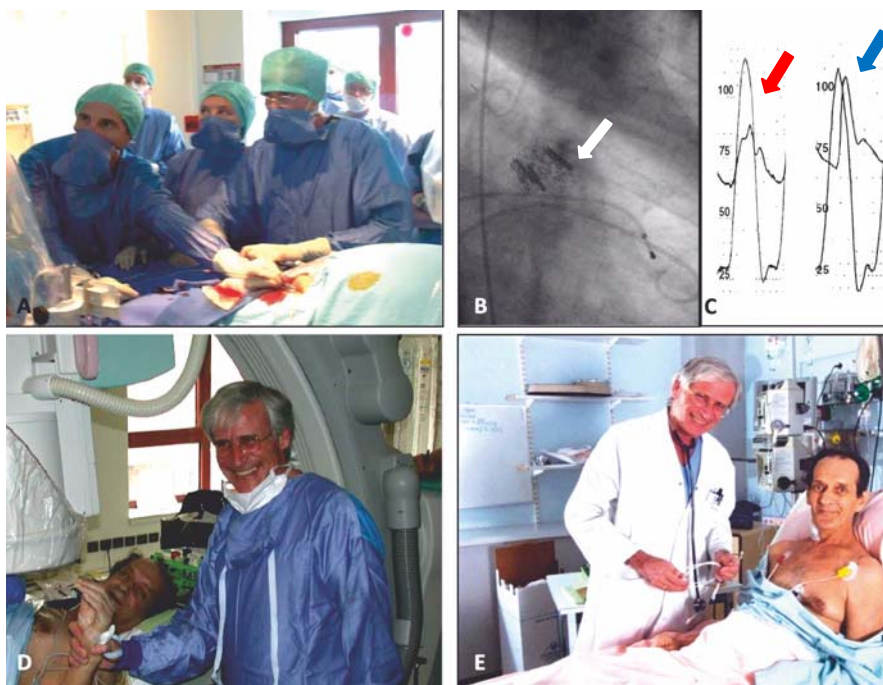

Ryc. 1. Balonowa walwuloplastyka zwężonej zastawki aortalnej. Widoczne wcięcie (talia) balonu (biała strzałka) w miejscu ciasnego zwężenia zastawki oraz zwapnienia w rzucie jej pierścienia (pomarańczowa strzałka). Narodowy Instytut Kardiologii w Warszawie

Zastosowana u pacjentów skrajnie ciężko chorych pozwoliła na ustabilizowanie objawów zaawansowanej niewydolności serca, jednak efekty jej działania okazały się przejściowe, po kilku miesiącach zwężenie zastawki nawracało i stan chorych znowu pogarszał się [5]. Niemniej jednak walwuloplastyka stosowana jest do dzisiaj, służy do stabilizacji objawów u pacjentów w okresie ciężkiej niewydolności serca, zwykle jako pomost do leczenia chirurgicznego lub, obecnie częściej, do zabiegu przezcewnikowej implantacji zastawki aortalnej (*TAVI, transcatheter aortic valve implantation* lub *TAVR, transcatheter aortic valve replacement*). I właśnie ta ostatnia metoda leczenia nabytego zwężenia zastawki aortalnej staje się na naszych oczach standardem terapii u starszych pacjentów, także tych z umiarkowanym i niskim ryzykiem chirurgicznym.

Droga do tego była jednak długa. Pierwszym, który wpadł na pomysł nieoperacyjnego wszczepienia stentu (ażurowej rurki wykonanej z metalu) z umocowaną w nim biologiczną zastawką (bioprotezą), był duński kardiolog i elektrofizjolog Henning Rud Ader-

sen. Impulsem do tego były zabiegi implantacji stentów rozprężanych za pomocą cewnika z balonikiem w zwężeniach tętnic wieńcowych u pacjentów z chorobą niedokrwieną serca, które obserwował podczas kongresu kardiologicznego w USA w 1989 roku. Badania na zwierzętach wypadły zachęcająco, potem jednak nie zdołał zebrać wystarczających funduszy na rozpoczęcie badań klinicznych. W jego ślady ruszył wspomniany już wyżej Alain Cribier. Mimo wielu napotkanych przeszkód i dość powszechnej krytyki swoich pomysłów miał więcej szczęścia – współpraca z kardiologami i finansistami z USA oraz lokalnie z kardiologami ze szpitala w Rouen zaowocowała wykonaniem pierwszego zabiegu TAVI 16 lutego 2002 roku [6].

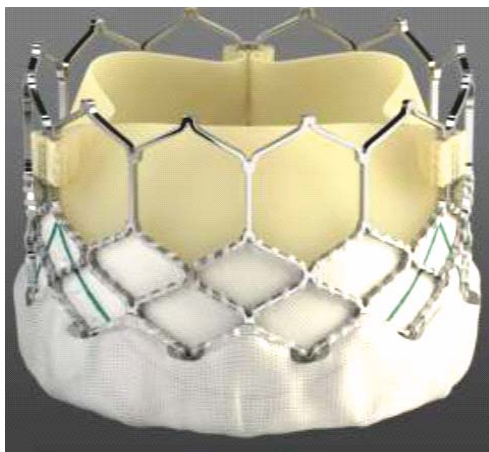


Ryc. 2. Pierwszy zabieg przezcewnikowego wszczepienia zastawki aortalnej (TAVI). 2A. Zespół operatorów podczas wykonywania zabiegu TAVI, Rouen, Francja, 16.02.2002. 2B. Obraz angiograficzny z widoczną wszczepioną zastawką (strzałka). 2C. Gradient (różnica) ciśnienia skurczowego ciśnienia krwi między lewą komorą a aortą przed (czerwona strzałka) i po (niebieska strzałka) zabiegu TAVI. 2D. Dr Alain Cribier w pracowni hemodynamicznej bezpośrednio po pierwszym zabiegu TAVI. 2E. Dr Alain Cribier i jego pierwszy pacjent kilka dni po zabiegu TAVI

Pacjent, 57-letni mężczyzna, miał wstrząs kardiogeny spowodowany ciasnym zwężeniem zastawki aortalnej, obniżoną do 12% frakcję wyrzucania lewej komory serca oraz wiele współistniejących chorób. W tym bardzo ciężkim stanie zdrowia nie miał najmniejszych szans na leczenie chirurgiczne. Ponadto miażdżyca zarostowa tętnic kończyn dol-

nych uniemożliwiła zastosowanie rutynowej dzisiaj drogi wszczepienia zastawki z dostępu od tętnicy udowej, stosowanego obecnie u 90% pacjentów. W związku z tym pierwszy na świecie zabieg TAVI wykonano przez dostęp od żyły udowej i nakłucie przegrody międzyprzedsionkowej, wprowadzając osadzony na cewniku balonowym stent z bioprotezą przez zastawkę mitralną do lewej komory serca, a następnie do aorty. Zabieg, na szczęście dla pacjenta i dalszego rozwoju metody, zakończył się pomyślnie (ryc. 2).

Oprócz zastawki osadzonej w stencie rozprężanym balonem wprowadzono jeszcze drugą konstrukcję urządzenia – zastawki biologiczne osadzone w stencie samorozprężalnym, zbudowanym z nitinolu, materiału z pamięcią kształtu. Natomiast płatki zastawki zawsze są zbudowane z osierdzia wołowego lub świńskiego, odpowiednio zakonserwowanego (ryc. 3 i 4).



Ryc. 3. Bioproteza S3, stent zbudowany ze stopu kobaltowo-chromowego, rozprężana na cewniku balonowym. Płatki zastawki są wykonane z osierdzia wołowego. Obszycie zewnętrzne stentu zmniejsza możliwość wystąpienia przecieku okołozastawkowego. Edwards Lifesciences, Irvine, CA, US



Ryc. 4. Bioproteza Evolute R, stent zbudowany z nitinolu, samorozprężalna. Płatki zastawki są wykonane z osierdzia świńskiego. Obszycie zewnętrzne stentu zmniejsza możliwość wystąpienia przecieku okołozastawkowego. Medtronic, Minneapolis, MN, US

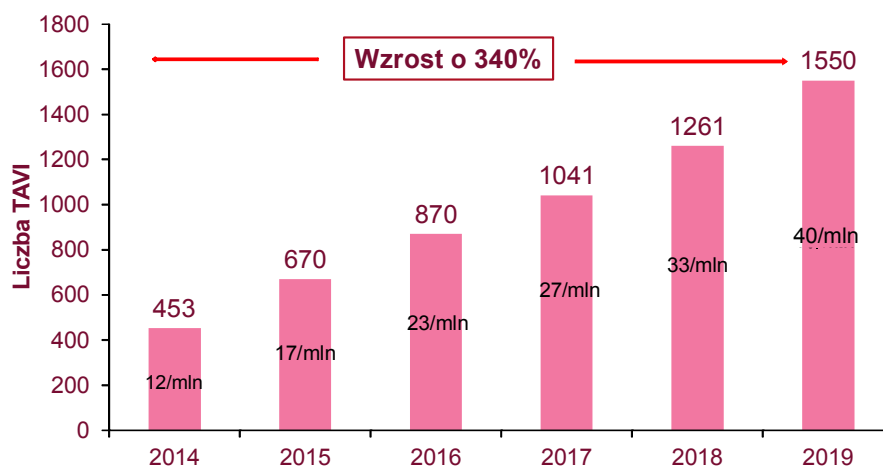
Oba typy bioprotez były intensywnie testowane w wielu badaniach klinicznych, w tym w najważniejszych, porównujących w sposób randomizowany bezpieczeństwo i skuteczność TAVI z klasyczną, kardiochirurgiczną wymianą zastawki aortalnej. Ale na początku przeprowadzono badanie u starszych (średnia wieku 83 lata) i bardzo obciążonych pacjentów z ciasnym zwężeniem zastawki aortalnej, jednoznacznie zdyskwalifikowanych od leczenia chirurgicznego, porównując TAVI przy użyciu zastawki rozprężanej balonem z leczeniem zachowawczym wspomaganym w ponad 60% przypadków zabiegami walwuloplastyki balonowej zwężonej zastawki (badanie PARTNER, kohorta pacjentów nieoperacyjnych, 2010 rok). Wyniki przerosły wszystkie oczekiwania – wykazano, że można leczyć przy pomocy TAVI tylko 5 pacjentów, żeby zapobiec jednemu zgonowi. Był to efekt leczenia niespotykany dotąd w przeprowadzanych badaniach randomizowanych testujących np. nowe leki. Tym samym stworzono szansę wydłużenia życia i poprawy jego komfortu u skrajnie ciężko chorych osób ze zwężeniem zastawki aortalnej [7].

Jednak kolejnym krokiem musiały być badania porównujące TAVI z leczeniem kardiochirurgicznym. Pierwszą serię otworzyło badanie PARTNER z kohortą pacjentów wysokiego ryzyka operacyjnego, opublikowane w roku 2011, do którego kwalifikowano pacjentów wysokiego ryzyka, ale akceptowalnego dla operatorów-kardiochirurgów [8]. Wyniki w okresie rocznym, a potem 5-letniej obserwacji pokazały równoważność obu metod terapii, z numerycznie mniejszą śmiertelnością w grupie TAVI po 30 dniach (3,4% vs 6,5%, $p = 0,07$). Z kolei wyniki badania randomizowanego z zastawką samorozprężalną (US Corevalve High Risk Study, 2014 rok) pokazały, że jednoroczna śmiertelność jest istotnie niższa po TAVI; numerycznie niższe było również ryzyko udaru mózgu. Jednak w obu badaniach umiarkowane i duże przecieki okołozastawkowe były istotnie wyższe w grupie poddanej TAVI (9). Co ciekawe, kolejne badania porównawcze, przeprowadzone u pacjentów umiarkowanego (PARTNER 2 i SURATVI) ryzyka chirurgicznego zaczęły wskazywać na przewagę TAVI nad leczeniem operacyjnym [10, 11]. Ten trend osiągnął swoją kulminację w wynikach badania PARTNER 3 (2019 rok), w którym w grupie pacjentów niskiego ryzyka chirurgicznego stanowiącym zwykle ok. 80% pacjentów poddawanych operacyjnej wymianie zastawki, udowodniono w obserwacji jednorocznej istotną statystycznie redukcję punktu końcowego, na który składał się zgon, udar mózgu oraz ponowna hospitalizacja [12]. Roczna częstość zgonów wyniosła 1% w grupie TAVI i 2,5% w grupie chirurgicznej, udary mózgu odpowiednio u 1,2% vs 3,1%. Badanie, które dotyczyło chorych o 10 lat młodszych (średnia wieku 73 lata) niż w pierwszym badaniu PARTNER i nieobciążonych tak wieloma chorobami współtowarzyszącymi, zostało zgodnie określone jako przełomowe w długiej, sięgającej lat 60. XX wieku historii leczenia stenozy zastawki aortalnej.

Po wynikach wszystkich ww. badań punkt ciężkości zdecydowanie przesunął się w stronę zabiegów przezcewnikowych, mniej obciążających dla osób starszych i równie

lub bardziej skutecznych niż chirurgiczna wymiana zastawki. Zabiegi są przeprowadzane w sedacji i znieczuleniu wyłącznie miejscowym, z nakłucia tętnicy udowej (inne dostępy, takie jak dostęp z tętnicy podobojczykowej, szyjnej, od koniuszka serca lub z bezpośredniego nakłucia aorty wstępującej, są stosowane w mniej niż 10% przypadków), a pacjent zwykle po 2–3 dniach, a w niektórych ośrodkach nawet po 1 dniu, jest wypisywany do domu. Pokłosiem tego jest obserwowany od kilku lat w niektórych krajach Europy Zachodniej i w USA trend zwiększania liczby zabiegów TAVI kosztem chirurgicznej wymiany zastawki aortalnej, a roczna liczba zabiegów TAVI jest obecnie w tych krajach większa niż leczenia chirurgicznego. Można zauważyć, że jest to nie tylko konsekwencją dobrych wyników zabiegów TAVI, ale też rosnących oczekiwań coraz lepiej edukowanych pacjentów.

W Polsce zwiększanie liczby zabiegów TAVI postępuje wolno, co jest przede wszystkim wyrazem zbyt małych nakładów finansowych – ogólnej bolączki systemu ochrony zdrowia w kraju. Niemniej jednak od 2014 roku obserwujemy stały trend wzrostowy w skali ± 200 zabiegów TAVI rocznie więcej. W 2019 roku wykonano w Polsce 1550 zabiegów TAVI, co przekłada się na 40 procedur na milion mieszkańców, a średnia europejska wynosi ok. 70–80/milion (ryc. 5).



Ryc. 5. Liczba zabiegów TAVI w Polsce w latach 2014–2019 oraz w przeliczeniu na 1 milion mieszkańców

Wg ostatniego raportu opublikowanego na łamach *European Heart Journal* w 2018 roku obecnie w Polsce oczekuje na ten zabieg 7 tys. chorych i corocznie przybywają kolejni, co pokazuje skalę niezaspokojonych potrzeb oraz niedofinansowania systemu [13].

Metoda przezcewnikowej implantacji zastawki aortalnej obok niewątpliwych i dobrze udokumentowanych sukcesów ma też swoje ograniczenia i wady oraz nie do końca zdefiniowane rokowanie odległe. Pierwsze wynikają przede wszystkim z wieku chorych

kwalifikowanych do zabiegów TAVI i powikłań z nim związanych, drugie – z relatywnie krótkiego okresu obserwacji, u większości pacjentów nieprzekraczającego 5, rzadko 10 lat. Nie wiemy, jak te zabiegi sprawdzą się u pacjentów młodszych, ponieważ przeprowadzone badania randomizowane dotyczą chorych w średnim wieku 70–80 lat. Wiemy natomiast, że częściej niż po leczeniu kardiochirurgicznym może zachodzić konieczność wszczepienia rozrusznika serca, co może mieć znaczenie rokownicze u osób młodszych [11].

Także przecieki okołozastawkowe są większym problemem niż po leczeniu chirurgicznym. Przecieki umiarkowane i większe mają niekorzystny wpływ na przeżycie. Jednak wprowadzanie kolejnych generacji bioprotez używanych do zabiegów TAVI istotnie zredukowało ich częstość – w przywołanym wcześniej badaniu PARTNER 3 liczba umiarkowanych i dużych przecieków nie różniła się istotnie między grupą TAVI a grupą chirurgiczną, co jest m.in. spowodowane zastosowaniem specjalnych konstrukcji uszczelniających w nowej generacji zastawek ([12], ryciny 3 i 4).

Kolejną niewiadomą są zmiany strukturalne biologicznych płatków implantowanej bioprotezy, które mogą prowadzić w perspektywie wieloletniej do jej zwężenia lub niedomykalności i konieczności wykonania kolejnego zabiegu. Na podstawie dotychczasowych obserwacji można sądzić, że zmiany degeneracyjne płatków są podobne i występują z porównywalną częstością w bioprotezach TAVI i chirurgicznych. Przy czym niezależnie od pierwotnego sposobu wszczepienia biologicznej zastawki aortalnej, chirurgicznie bądź przezcewnikowo, w przypadku wystąpienia zaawansowanych zmian strukturalnych jej płatków możliwy jest zabieg TAVI, wszczepienie „zastawki w zastawkę”, co jest niewątpliwie mniej obciążające dla pacjenta niż kolejna operacja [14, 15].

Powikłania po zabiegu TAVI to przede wszystkim powikłania naczyniowe i krwawienia. Razem ze zmniejszeniem średnic systemów wprowadzających zastawkę do układu naczyniowego pacjenta i zwiększania doświadczenia operatorów obserwujemy jednak wyraźny spadek tych powikłań, obecnie w granicach 5% (istotne powikłania naczyniowe) i 4% (krwawienia zakończone zgonem lub inwalidztwem). Udar mózgu występuje po zabiegach TAVI u ok. 1% chorych, po chirurgicznej wymianie zastawki aortalnej u ok. 2% (badanie PARTNER 3), jest więc relatywnie rzadki, jednak systematycznie wykonywane badania rezonansu magnetycznego wskazują, że niezależnie od sposobu wszczepienia protezy zastawki aortalnej, przy pomocy TAVI lub chirurgicznie, 60–90% pacjentów ma nowe, drobne ogniska niedokrwienne w mózgu, których znaczenie kliniczne jest niejasne, są jednak dowody, że może to upośledzać funkcje poznawcze. Stąd koncepcja stosowania różnych systemów neuroprotektynowych, chroniących mózg przed embolizacją podczas zabiegów TAVI. Udowodniono wprawdzie, że zmniejszają one liczbę oraz rozległość nowych ognisk niedokrwiennych, jednak jak do tej pory nie wykazano istotnego zmniejszenia liczby udarów [16–18].

Zabiegi TAVI doprowadziły do reaktywowania koncepcji *Heart Team*, czyli zespołu specjalistów, składającego się przede wszystkim z kardiologa interwencyjnego, kardiochirurga i kardiologa-klinicysty, którego zadaniem jest kwalifikacja chorych ze zwężeniem zastawki aortalnej do zabiegu TAVI bądź operacji chirurgicznej wymiany zastawki po dokładnej analizie wielu czynników demograficznych, klinicznych i wynikających z badań dodatkowych, które mają wpływać na bezpieczeństwo i skuteczność obu typów procedur. Zespół operatorów wykonujących zabiegi TAVI często składa się z kardiologa interwencyjnego i kardiochirurga, jednak istnieją także zespoły operatorów wyłącznie kardiologiczne lub chirurgiczne.

Podsumowując, zabiegi TAVI dokonały od 2002 roku prawdziwie rewolucyjnego przełomu w leczeniu chorych z ciasnym zwężeniem zastawki aortalnej, porównywalnego do wprowadzonych 43 lata temu zabiegów przezskórnej angioplastyki wieńcowej. Stworzyły realną szansę na wydłużenie życia i poprawę jego komfortu, początkowo u chorych zdyskwalifikowanych od leczenia operacyjnego, potem także u tych z wysokim, umiarkowanym i niskim ryzykiem chirurgicznym. To, co jest obecnie i w przyszłości będzie konieczne, to dalsza miniaturyzacja systemów wprowadzających, co spowoduje jeszcze większą redukcję powikłań naczyniowych, krwotocznych i mózgowych, badania porównawcze dotyczące młodszych pacjentów oraz opracowanie nowych materiałów i ich ulepszonej konserwacji, co wydłuży okres funkcjonowania biologicznych zastawek. Ważnymi zagadnieniami są także: zbadanie skuteczności zabiegów TAVI w ciasnym, ale bezobjawowym zwężeniu zastawki aortalnej oraz ocena u pacjentów z niewydolnością serca spowodowaną umiarkowanym jej zwężeniem.

Historia TAVI jest historią niewątpliwego sukcesu, okupionego, jak zawsze przy wprowadzaniu nowych metod terapii, różnymi niepowodzeniami. Ten cały ciąg wydarzeń związany z TAVI dobrze ilustrują słowa Andre Gide'a: „Nikt nie odkryje nowych lądów, jeżeli nie pogodzi się z bolesną utratą widoku starych brzegów przez długi czas”.

Piśmiennictwo

- [1] Baumgartner H., Falk V., Bax J.J. et al. 2017 *ESC/EACTS Guidelines for the management of valvular heart disease*. Eur. Heart J. 2017; 38: 2739–2791.
- [2] *Rządowa Rada Ludnościowa. Perspektywy demograficzne jako wyzwanie dla polityki ludnościowej Polski*. Red. nauk.: J. Hryniewicz, A. Potrykowska. Warszawa, 2016.
- [3] Frank S., Johnson A., Rose J. Jr. Natural history of valvular aortic stenosis. Br. Heart J. 1973; 35: 41–46.
- [4] Chmielak Z., Witkowski A. *Przezcewnikowa implantacja zastawki aortalnej*. Kardiologia. Podręcznik Polskiego Towarzystwa Kardiologicznego pod red. P. Ponikowskiego, P. Hoffmana, A. Witkowskiego i P. Lipca. Wyd. I. Via Medica, Gdańsk, 2019.
- [5] Cribier A., Saoudi N., Berland J. et al. *Percutaneous transluminal valvuloplasty of acquired aortic stenosis in elderly patients: an alternative to valve replacement?* Lancet 1986; 327: 63–67.

- [6] Cribier A., Eltchaninoff H., Bash A. et al. *Percutaneous Transcatheter Implantation of an Aortic Valve Prosthesis for Calcific Aortic Stenosis. First Human Case Description*. *Circulation* 2002; 106: 3006–8.
- [7] Leon M.B., Smith C.R., Mack M.J. et al. *Transcatheter Aortic-Valve Implantation for Aortic Stenosis in Patients Who Cannot Undergo Surgery*. *N. Engl. J. Med.* 2010; 363: 1597–1607.
- [8] Smith C.R., Leon M.B., Mack M.J. et al. *Transcatheter versus Surgical Aortic-Valve Replacement in High-Risk Patients*. *N. Engl. J. Med.* 2011; 364: 2187–2198.
- [9] Adams D.H., Popma J.J., Reardon M.J. et al. *Transcatheter Aortic-Valve Replacement with a Self-Expanding Prosthesis*. *N. Engl. J. Med.* 2014; 370: 1790–1798.
- [10] Leon M.B., Smith C.R., Mack M.J. et al. *Transcatheter or Surgical Aortic-Valve Replacement in Intermediate-Risk Patients*. *N. Engl. J. Med.* 2016; 374: 1609–1620.
- [11] Reardon M.J., Van Mieghem N.M., Popma J.J. et al. *Surgical or Transcatheter Aortic-Valve Replacement in Intermediate-Risk Patients*. *N. Engl. J. Med.* 2017; 376: 1321–1331.
- [12] Mack M.J., Leon M.B., Thourani V.H. et al. *Transcatheter Aortic-Valve Replacement with a Balloon-Expandable Valve in Low-Risk Patients*. *N. Engl. J. Med.* 2019; 380: 1695–1705.
- [13] Durko A.P., Osnabruggem R.L., Van Mieghem N.M. et al. *Annual number of candidates for transcatheter aortic valve implantation per country: current estimates and future projections*. *Eur. Heart J.* 2018; 39: 2635–2642.
- [14] Kataruka A., Otto C.M. *Valve durability after transcatheter aortic valve implantation*. *J. Thorac. Dis.* 2018; 10(Suppl 30): S3629–S3636.
- [15] Thyregod H.G.H., Ihlemann N., Jørgensen T.H. et al. *Five-Year Clinical and Echocardiographic Outcomes from the NOTION Randomized Clinical Trial in Patients at Lower Surgical Risk*. *Circulation* 2019; 139: 2714–2723.
- [16] Alassar A., Soppa G., Edsell M. et al. *Incidence and Mechanisms of Cerebral Ischemia After Transcatheter Aortic Valve Implantation Compared With Surgical Aortic Valve Replacement*. *Ann. Thorac. Surg.* 2015; 99: 802–808.
- [17] Ghanem A., Doerner J., Schulze-Hagen L. et al. *Subacute Subclinical Brain Infarctions after Transcatheter Aortic Valve Implantation Negatively Impact Cognitive Function in Long-Term FollowUp*. *PLoS One.* 2017; 12: e0168852.
- [18] Altisent O. A.-J., Puri R., Rodes-Cabau J. *Embololic Protection Devices During TAVI: Current Evidence and Uncertainties*. *Rev. Esp. Cardiol.* 2016; 69: 962–972.

Aortic valve stenosis and its recent treatment techniques

Aortic stenosis is the most common acquired valvular heart disease. Aortic stenosis has growing prevalence in people older than 75 years and natural course of disease is characterized by high mortality rate. According to epidemiological data all patients with aortic stenosis will die after 2–5 years from the first signs of disease if not undergo aortic valve replacement. However, even 40% of patients do not have surgery because of comorbidities related to advanced age. This was the main reason why in 80- and 90-ties of XX century there were intensive attempt to developed an alternative, less invasive treatment methodology for people with aortic stenosis and comorbidities and at high surgical risk. Transcatheter aortic valve implantation (TAVI) was introduced by Dr Alain Cribier in February 2nd, 2002 in Rouen, France. Since that day different aortic transcatheter bioprostheses

were used in many randomized clinical trials comparing their safety and effectiveness versus surgical aortic valve replacement. Gradually, it became clear that in all older patients in all risk groups TAVI was equally or even more safe and effective than surgery. Complications after TAVI are relatively rare, but some of them are life-threatening. Heart Team plays a key role in patients selection to TAVI.

Key words: acquired aortic valve stenosis, transcatheter aortic valve implantation, comorbidities